Beiträge
zur
Pathologie und Therapie
des
primären Glaukoms

Inaugural-Dissertation

zur

Erlangung der Doctorwürde

der

medicinischen Facultät der Universität Rostock

Vorgelegt von

Waldemar Korth
aus **Stadthof**

1910/11

Beiträge zur Pathologie und Therapie des primären Glaukoms

Inaugural-Dissertation

zur Erlangung der Doctorwürde

der

medicinischen Facultät der Universität Rostock

Vorgelegt von

Waldemar Korth

aus Stadthof

Rostock

Buchdruckerei von Bremer

Digitized by the Internet Archive
in 2026

https://archive.org/details/IA41551525_0059

Gedruckt mit Genehmigung der medicinischen Facultät zu Rostock

Referent: Professor Dr. PETERS

Inhalt.

I. 2 Fälle von Exstirpation des Ganglion supremum des Halssympaticus.

II. Beeinflussung des Glaukomprocesses durch Extraction der Linse.

III. Glaukom bei Aphakie.

IV. Glaukoma simplex mit Hemianopsie binasalis + voller Sehschärfe.

V. Beeinflussung von Glaukomanfällen durch Nahearbeit.

Beiträge zur Pathologie und Therapie des primären Glaukoms.

Wenn Albrecht von Graefe kurz vor seinem Tode, vor nahezu 40 Jahren schrieb: „Im allgemeinen waltet über der Aetiologie des Glaukoms noch das alte Dunkel, trotz der Forschungen so vieler Beobachter, die ihre Aufmerksamkeit dem Gegenstand in der neuen Zeit zugewandt haben", so kann dieser Satz heutzutage noch unverändert von Bestand bleiben, wenn auch inzwischen, sowohl die experimentelle Forschung als auch die klinische Beobachtung wertvolle Beiträge geliefert hat.

Deshalb bewegt sich die Behandlung des Glaukoms im Wesentlichen immer noch auf den reinen empirischen Bahnen, und es muss vor der Hand noch immer klinisches Material gesammelt werden, um die verschiedenen Formen des primären Glaukoms unterscheiden, erklären und behandeln zu lernen.

Aus diesem Grunde folgte ich gern der Aufforderung meines verehrten Lehrers Herrn Prof. Peters, über einige Fälle von primärem Glaukom zu berichten, welche in der hiesigen Klinik in den letzten Jahren beobachtet worden sind.

I.

Die von Abadie[1]) zuerst ersonnene und von Jonnesko[2]) gleichzeitig in mehreren Fällen ausgeführte Exstirpation des obersten Hals-Ganglions des Sympathicus, wurde bei dem Patienten B. im Jahre 1902 ausgeführt. Der damals 38jährige Patient litt rechts an einem absoluten und links an einem chronischen Glaukom. Nachdem 10 Jahre vorher Excavation und Herabsetzung des Sehvermögens auf einem Auge constatiert und ein Mioticum verordnet worden war, wurde die Behandlung von dem Patienten vernachlässigt und er erschien erst wieder am 12. März 1902. Es wurde folgender Befund festgestellt: Rechts besteht leichte Ptosis, die von Geburt an bestanden haben soll. Das rechte Auge ist nach Aussen abgewichen, die Bindehaut beiderseits von erweiterten Gefässen durchzogen. Die Hornhaut ist rechts getrübt und matt. Die Pupille isf beiderseits stark erweitert, links mehr als rechts. Die Lichtreaktion ist rechts aufgehoben, links in geringem Grade vorhanden. Der Glaskörper ist beiderseits klar und es besteht beiderseits tiefe Excavation. Die Tension ist beiderseits enorm gestiegen. Die vordere Kammer ist sehr tief, das Sehvermögen ist links auf das Erkennen von Handbewegungen in nächster Nähe herabgesunken. Einzelne Finger werden in 20 cm Entfernung unsicher erkannt. Rechts werden Handbewegungen sehr unsicher in 10 cm Entfernung in der inneren Hälfte des Gesichtsfeldes erkannt. Die energische Behandlung mit Eserin und Pilocarpin setzt nur verübergehend den Druck herab und der Patient, der dringend einen Versuch

zur Erhaltung des geringen Restes von Sehvermögen wünschte, ging auf die vorgeschlagene Resection des Sympathicus, welche nach vorheriger Morphium- nnd Chloroform-Einspritzung von Herrn Professor Müller vorgenommen wurde, ein. Da in der Carotisgegend eine grössere Anzahl von verwachsenen Drüsenpaketen vorhanden war, so konnte eine Unterbindung der Carotis externa nicht vermieden werden. Die Resection des Ganglions erfolgte, nach vorübergehender Kleinheit des Pulses, ebenso wie die Heilung zunächst ohne Zwischenfall. Vor der Narkose war die Pupille weit, während der Narkose vor der Operation etwas enger. Nach erfolgter Durchschneidung des Sympathicus trat leichte Erweiterung ein, die aber bald wieder zurückging; die Tension des Auges war deutlich herabgesetzt.

6 Tage nach der Operation, am 24. März 1902, wurde eine linksseitige Hypoglossus-Lähmung festgestellt. Die Pupille reagiert auf Lichteinfall und ist normal weit. Die Tension ist meistens normal, hin und wieder etwas gesteigert. Diese Spannungsverhältnisse blieben in den nächsten Tagen bestehen, während die Pupille von wechselnder Weite war. Es musste vom 5. April Eserin zur Anwendung gelangen, weil öfters Tensions-Steigerungen wahrgenommen wurden und die Pupille sich erweiterte. Die Sehschärfe, welche kurz nach der Operation auf Fingerzählen 20 cm Entfernung gestiegen war, betrug nun Fingerzählen $^1/_2$ m Entfernung. Am 10. April hatte sich ein Glaskörperstrang hinter der Linse gebildet, welcher innen und unten beginnend nach oben und aussen zog. Die Tension des linken Auges ist leicht gesteigert, und das Sehvermögen auf Fingerzählen in $2^1/_2$ m gestiegen. Nach fortsetzender Anwendung von Eserin-Pilocarpin ist jedoch am 3. Juli 1903 das Sehvermögen wieder auf Fingerzählen in $^3/_4$ m Entfernung excentrisch gesunken, und das Gesichtsfeld auf eine ganz kleine Stelle reduziert, während die Tension im Grossen und Ganzen dieselbe geblieben ist.

Bei dieser Gelegenheit sei es mir gestattet, noch kurz über den Patienten Allwardt zu berichten, welcher von Herrn Prof. Axenfeld im Jahre 1900 behandelt und in gleicher Weise doppelseitig operiert wurde. Wie aus der Dissertation von Medow[3]) hervorgeht, ist am 11. März 1905 in unserer Klinik notiert worden, dass das Sehvermögen und das Gesichtsfeld in den ersten 5 Jahren nach der Operation nahezu unverändert geblieben war. Es betrug die Sehschärfe des rechten Auges $^5/_{12}$ und des linken Auges Fingerzählen in $^1/_2$ m Entfernung. Die am 16. Dezember 1909 vorgenommene Untersuchung ergab, dass das Gesichtsfeld im wesentlichen gleich gross geblieben, dass die Sehschärfe des linken Auges unverändert war, während das rechte eine Herabsetzung von $^5/_{12}$ auf $^5/_{18}$ aufwies, wobei, wie in früherer Zeit auffiel, dass der Patient eine längere Adaptation nötig hatte und die Buchstaben der Probetafeln gewissermassen suchen musste.

Betrachten wir die an unserem ersten Falle gemachten Erfahrungen, so ist das Sehvermögen von Fingerzählen in 20 cm auf Fingerzählen in $2^1/_2$ m Entfernung gesteigert worden, bis sich nach einigen Monaten ein rascher Rückgang bemerkbar machte. Der Erfolg war demnach ein ausgesprochener, aber leider vorübergehender. Dagegen ist in dem Falle Allwardt noch heute, nach 10 Jahren, das chronische Glaukom nur ganz unwesentlich fortgeschritten, nachdem die Iridectomie das Auftreten neuer Anfälle nicht verhüten konnte, die seit der Resection des Sympathicus ausgeblieben sind. Wenn sich der hiesigen Klinik auch nur einmal Gelegenheit zur Vornahme der Operation geboten hat, so muss man doch dem Urteil Axenfelds[4]) beipflichten, wenn er die Operation des obersten Halsganglions des Sympathicus als eine gelegentlich wirksame Ersatz-Operation bezeichnet. Die Anzahl der geeigneten Fälle wird aber immer dadurch eine beschränkte bleiben, weil bei älteren Leuten, welche vorwiegend von Glaukom befallen werden, die Vornahme dieses immerhin nicht unerheblichen chirurgischen Eingriffs auf Bedenken stösst.

Man wird sich immer der Tatsache erinnern müssen, dass wenn auch, wie aus der Zusammenstellung von Schmidt-Rimpler[5]) hervorgeht, die Resultate im Ganzen keine sehr ermutigenden sind, dennoch in einzelnen Fällen eine nennenswerte Besserung erzielt wurde, die obwohl in manchen Fällen vorübergehender Natur, doch als ein Erfolg anzusehen ist, der die drohende Erblindung hinausschiebt.

II.

Die folgende Mitteilung betrifft eine Dame von 74 Jahren, Frau W., welche am 23. Februar 1907 zum ersten Male zur Aufnahme gelangte, nachdem sie schon jahrelang von Herrn Prof. Axenfeld und Herrn Prof. Peters ambulant behandelt worden war. Das rechte Auge ist seit 40 Jahren erblindet und es besteht leichte Drucksteigerung und Keratitis zonularis. Die Pupille ist sehr eng. Es bestehen cirkuläre Synechien bei engerer vorderer Kammer. Die Iris ist atrophisch und das Sehvermögen ist auf quantitative Lichtempfindung bei guter Localisation gesunken. Während dieses augenscheinlich durch Iridochorioditis, mutmasslich tuberkulöser Natur, erblindete und durch die nachfolgende Irisatrophie vor dem Schicksal des Glaukoms bewahrt geblieben ist, war auf dem anderen Auge, welches im übrigen von normaler äusserer Beschaffenheit war, ein solches vorhanden. Die vordere Kammer war sehr eng und es betrug die Sehschärfe dieses Auges bei freiem Gesichtsfeld und bei mässiger Excavation des Sehnerven ohne atrophische Verfärbung jahrelang mit + : 2,0 D. $^5/_5$. Diese Sehschärfe blieb unter dauernder Anwendung von Eserin oder Pilocarpin-Eserin-Mischung jahrelang bestehen und zwar brauchte die Patientin bis zum Jahre 1906 nur 1 Tropfen pro Tag einzuträufeln, um eine durchaus klare Hornhaut zu behalten. Sobald das Eserin ausgesetzt wurde, trat sofort eine deutliche Trübung und eine deutliche nachweisbare Zunahme der Spannung des Augapfels auf. In den nächsten Monaten musste die Anzahl der Tropfen auf 2—3 pro Tag, später

auf 3—6 pro Tag erhöht werden, um die Hornhaut-Trübungen und Drucksteigerung zu vermeiden und immer blieb Gesichtsfeld und Sehschärfe normal, bis sich allmählich eine leichte hauchige Trübung der Linse einstellte. Am 22. April 1907 war das Sehvermögen nach mehrmaliger Einträufelung von Eserin bei klarer Hornhaut auf $^5/_9$ gesunken, und die Tension war dabei normal geblieben. Erst zum Herbst 1907 trat trotz der Eserin-Anwendung eine Drucksteigerung auf, bei sehr enger vorderen Kammer. Als das Sehvermögen etwas weiter gesunken war, und die schwache Linsentrübung eine Zunahme nicht erfahren hatte, wurde eine Sclerotomie vorgenommen, nach welcher das Auge stark gereizt blieb und sich die Spannungszunahme auf mässiger Höhe hielt. Seit dieser Sclerotomie ist die Hornhaut nicht wieder ganz klar geworden und es war im Oktober 1908 das Auge völlig erblindet. Als nun, trotz dauernder reichlicher Eserin-Anwendung immer wieder schwere Glaukomanfälle auftraten und die Kataraktbildung vollständig geworden war, wurde an dem blinden Auge die Extraction der Linse ausgeführt, welche ohne Zwischenfall verlief. Die Heilung erfolgte mit cystoider Narbe, welche heute noch besteht und seit dieser Zeit ist das Auge vollkommen reizlos, die Hornhaut klar und die Patientin frei von jeglichen Beschwerden.

Glücklicher Weise brachte die Iridectomie auf dem rechten Auge eine Besserung des Sehvermögens, indem nunmehr Finger in 3 bis 4 m gezählt werden konnten. Sollte die auf diesem Auge entstehende Katarakt fortschreiten, so würde hier die Extraction in Frage kommen.

Ueberblicken wir die Krankengeschichte dieses Falles, so haben wir es mit einem chronischen Glaukom zu tun, welches wegen Erblindung des anderen Auges jahrelang mit Erfolg mit Eserin behandelt wurde. Von einer Iridectomie wurde Abstand genommen, weil das sofortige Auftreten von Drucksteigerung mit Hornhauttrübungen nach Aussetzen des Mittels, auf einen malignen

Glaukom-Process hindeutete und bei der Enge der vorderen Kammer noch dazu die Linse gefährdet worden wäre. Als nun nach mehr als 8jähriger Behandlung, während welcher Sehschärfe und Gesichtsfeld durchaus normal geblieben waren, das Sehvermögen durch Zunahme der Tension eine Verminderung erfuhr, wurde diese zuerst mit dem Auftreten der Linsentrübungen erklärt. Nachdem jedoch trotz Steigerung der Eseringaben die Tension hoch blieb und eine Sklerotomie keine Besserung, sondern eine direkte Verschlechterung herbeigeführt hatte, indem seit dieser Zeit die Drucksteigerung und die Hornhaut-Trübungen nicht mehr zum Verschwinden gebracht werden konnten, war es bei allem, was man über diese chronischen, zur Malignität neigenden Glaukome weiss, sicherlich gerechtfertigt, in diesem Falle die Iridectomie zu unterlassen. Die Katarakt-Operation, welche mit Iridectomie vorgenommen wurde, beweist jedoch, dass man sich in der Annahme der Malignität des Falles getäuscht hatte und wenn auch der cystoiden Vernarbung vielleicht eine günstige Beeinflussung des Glaukom-Processes zugeschrieben werden kann, so ist doch das ganze Bild ein solches, dass man auch der Iridectomie einen Einfluss zusprechen muss. Es bestätigt zunächst der Verlauf dieses Falles die von Topolanski[6]) gemachte Angabe, dass bei Glaukoma absolutum der Drucksteigerung und den Schmerzen ein Ende gemacht werden kann dadurch, dass man die Linse aus dem Auge entfernt.

Es drängt sich hierbei aber noch die Erwägung auf, ob die Entfernung der getrübten Linse und die gleichzeitig auszuführende Iridectomie, welche in unserem Falle einen so unverkennbar günstigen Einfluss auf den Glaukom-Process ausübte, nicht auch in denjenigen Fällen Anwendung finden kann, wo in einem Glaukom verdächtigen Auge eine Katarakt sich zu entwickeln beginnt. Derartige Fälle sind bekanntlich gar nicht so selten, wo Rigidität der Sclera oder eine beginnende Excavation vorliegt,

ohne dass das Gesichtsfeld Einschränkungen zeigt. Wenn dabei eine Linsentrübung vorliegt, so kann die Entscheidung schwierig sein, ob der Glaukom-Process oder die Linsentrübung an dem Verfall des Sehvermögens die Schuld trägt und wartet man in diesen Fällen die weitere Zunahme der Linsentrübungen ab, so läuft man Gefahr, dass durch den Glaukom-Process das Sehvermögen gefährdet wird und es ergibt sich in solchen Fällen der Ausweg, recht frühzeitig eine Iridectomie zu machen, durch welche der Glaucom-Process unschädlich gemacht wird. Nun weiss man aber, dass durch die Iridectomie eine beginnende Linsentrübung stärker hervortreten kann, sodass die Patienten kurz nach der Operation keine Besserung, sondern eine Verschlechterung ihres Sehvermögens zu beklagen haben. Um dieser Unannehmlichkeit aus dem Wege zu gehen, wird man, da ja die Entfernung der unvollständig getrübten Linse jenseits des 60. Lebensjahres unbedenklich geschehen kann, zu einer frühzeitigen Extraction mit Iridectomie schreiten und man wird sich zu diesem Eingriff der gleichzeitigen Katarakt-Operation um so leichter entschliessen, wenn die Iridectomie bei grosser Enge der vorderen Kammer die Linse direkt gefährden kann oder eine bei Glaukom-Iridectomie nicht so selten spontane Berstung der Linsenkapsel, wie sie Meller[7]) beschrieben hat, zu befürchten ist.

Für diese frühzeitige Linsenentfernung lassen sich natürlich bestimmte Regeln nicht aufstellen, weil bei relativ gutem Sehvermögen auch die Prognose der Staaroperation in Rechnung gezogen werden muss.

III.

Weiterhin seien 3 Fälle mitgeteilt, in denen Glaukom nach längerer Zeit im aphakischen Auge auftrat. Der erste Fall betrifft den 70jährigen Herrn B., der am 6. Februar 1905 in die Klinik aufgenommen wurde. Es wurde links eine reife Katarakt und rechts beginnende Katarakt mit einer Sehschärfe von $^5/_7$ mit + 2,5 D. festgestellt. Am 7. Februar wurde die Extraction am linken Auge mit Iridectomie vorgenommen. Die Operation verlief ohne Zwischenfall. In der Nacht nach der Operation trat plötzlich ein kurz dauernder Schmerz auf, der mutmasslich auf eine Sprengung der vorderen Kammer zurückgeführt werden musste, denn diese fand man am anderen Tage sehr eng und am 23. Februar sickerte noch etwas Kammerwasser aus. Darauf schloss sich die Wunde und Patient wurde am 28. mit voller Sehschärfe nach Correktion mit + 12,0 D. ⊃ + 2,0 D. cyl. entlassen.

Am 14. Juni 1908 stellte sich Patient wieder vor. Rechts ist die Sehschärfe auf Fingerzählen in 2—3 m gesunken und links auf Fingerzählen in 5 m Entfernung reduciert. Durch eine Discission wurde eine Sehschärfe von $^5/_{24}$ erzielt und die Discission wurde später wiederholt, ohne dass die Sehschärfe wesentlich gebessert wurde. Am 5. Januar 1909 stellte sich Patient wiederum vor, mit einer Sehschärfe von $^3/_{36}$—$^5/_{24}$. Die Hornhaut ist leicht getrübt und die Tension ist leicht erhöht. Eine erneute Discission steigerte das Sehvermögen auf $^5/_8$, aber es blieb der Druck dauernd etwas höher, weshalb andauernd

Eserin-Pilokarpin-Mischung gegeben wurde. Inzwischen bildete sich ein Nachstaar, der nochmals discidiert wurde und nunmehr beträgt die Sehschärfe wieder $^5/_{18}$. Sobald mit Eserin-Pilokarpin aufgehört wird, tritt Drucksteigerung und Trübung der Hornhaut auf, sodass Patient das Mittel dauernd gebrauchen muss, nachdem das rechte Auge inzwischen mit gutem Erfolg an Katarakt operiert worden ist.

Der 2. Fall betrifft einen Herrn Sch., der am 2. April 1908 zur Aufnahme gelangte. Patient ist 50 Jahre alt. Die im Laufe von $2^1/_2$ Jahren entstandene Katarakt findet weder durch Diabetes, Tetanie oder durch Erblichkeitsverhältnisse ihre Erklärung. Bei der am 3. April vorgenommenen Extraction kniff der Patient stark, sodass die Linse aus dem Auge sprang, glücklicherweise, ohne dass Glaskörper vorfiel. Die vordere Kammer stellt sich erst in einigen Tagen wieder her, und es trat bereits am 11. Tage nach der Operation eine leichte zarte Trübung der Hornhaut auf mit deutlicher Tensions-Steigerung und von diesem Tage an hat der Patient bis heute dauernd unter Eserin-Einwirkung gestanden, weil bei deren Aufhören sofort eine Hornhaut-Trübung infolge von Drucksteigerung sichtbar wird. Es besteht eine leichte Iris-Einklemmung im inneren Wundwinkel mit cystoider Vernarbung. Im Uebrigen ist das Auge reizlos und seine Sehschärfe beträgt nach Korrektion des Astigmatismus $^5/_7$, trotzdem der Process nunmehr über $1^1/_2$ Jahre besteht.

Betrachten wir die beiden vorgenannten Fälle genauer, so ist beiden gemeinsam, dass sich nach der Staaroperation die vordere Kammer erst sehr spät hergestellt hat. Im 2. Falle trat das Glaukom bereits am 11. Tage auf, obwohl eine Einklemmung der Iris im inneren Wundwinkel vorlag, während in dem anderen Falle das Glaukom erst 3 Jahre nach der Extraktion konstatiert wurde. Gemeinsam ist beiden Fällen ferner die dauernde Wirkung des Eserins. Es bilden diese Fälle ein Analogon zu den nicht

gerade zahlreichen Beobachtungen, in denen Glaukom im aphakischen Auge auftrat. Aus der von Hess[8]) im Jahre 1905 gegebenen Zusammenstellung geht hervor, dass die Hälfte der Fälle als Secundärglaukome aufgefasst werden muss, weil es sich im Anschluss an Iris-Zerrungen, Exsudat-Schrumpfungen und nachfolgende Discissionen entwickelte, während in der anderen Hälfte der Fälle eine Ursache für die Glaukom-Entwickelung nicht gefunden werden konnte, sodass man diese Fälle zum Primär-Glaukom rechnen muss. Wenn auch in unseren ersten Fällen eine Discission der Entstehung des Glaukoms vorausgegangen war, so fehlt doch jeder Anhaltspunkt für ein Secundär-Glaukom, indem weder die Nachstaarmembran stark gereizt wurde, noch Glaskörper in die Wunde einheilte. Berücksichtigen wir die Tatsache, dass in neuerer Zeit die Anzahl der Fälle sich mehrt, in denen die Auskleidung der vorderen und hinteren Augenkammer mit Epithel[9]) ein Glaukom erzeugt und fasst in allen Fällen eine verzögerte Wiederherstellung der vorderen Kammer angegeben wurde, so drängt sich in unseren beiden Fällen die Frage auf, ob hier etwas ähnliches im Spiele gewesen ist. Es wurde wiederholt mit der Lupe das Auge des 2. Patienten einer sehr genauen Untersuchung unterzogen und im Kammerwinkel eine geringfügige halbe Streifenbildung, parallel zum Kammerwinkel wahrgenommen. Es war jedoch nicht möglich, aus diesem Befunde irgend welche Schlüsse zu ziehen. Bedenken wir aber, dass an dem linken Auge dieses Patienten die Iris-Einklemmung und die cystoide Vernarbung geradezu einen gewissen Schutz gegen Glaukom hätte bilden müssen, so wird man in der Tat dazu gedrängt, eine partielle Verlegung der Abflusswege im Kammerwinkel anzunehmen. Wenn auch für diesen Fall diese Annahme nicht über die blosse Vermutung hinaus gehen kann, so ist sie im anderen Falle etwas besser gestützt durch die Tatsache, dass sich hier die Discissions-Oeffnung schon 2 Mal in sehr kurzer Zeit wieder verlegt hat.

Andererseits muss bei diesem Falle hervorgehoben werden, dass es sich um einen mit schwerer Gicht behafteten Patienten handelt, bei dem sehr wohl nachträglich ein primäres Glaukom zur Ausbildung gelangen konnte. Immerhin blieb es auffällig, dass auch in diesem Fall die verzögerte Wiederherstellung der vorderen Kammer vorausging.

Es ist von früheren Bearbeitern dieser Frage zur Genüge hervorgehoben worden, dass ein derartiges Glaukom nach Staaroperationen auftreten kann, ganz gleichgültig, ob mit oder ohne Iridectomie operiert wurde, und es ist über die Bedeutung dieser Tatsache schon wiederholt discutiert worden. Man weist mit Recht darauf hin, dass ein zum Verlust des Sehvermögens führendes Glaukom sich auch nach Iridectomie einstellen kann, da ja auch in manchen Fällen von Primär-Glaukom ohne Katarakt dasselbe beobachtet wird. Immerhin würde mancher Fall dieser Art eher erklärlich, wenn wir eine Auskleidung der vorderen Kammer mit Epithel annehmen könnten. Die Zukunft muss es lehren, wie häufig dieser Process der Entwickelung eines Glaukoms im aphakischen Auge zu Grunde liegt.

Zu den immerhin seltenen Fällen, in welchen im aphakischen, nicht iridectomierten Auge ein primäres Glaukom auftritt, möchte ich noch einen weiteren hinzufügen, welcher dieses Vorkommen über jeden Zweifel sicher stellt. Dieser Fall betrifft den 75 Jahre alten Geh. R. D., welcher vor 60 Jahren beiderseits wegen Schichtstares, der in der Familie mehrfach aufgetreten war, von Jüngken in Berlin mit gutem Erfolge und mit Erhaltung einer runden Pupille operiert wurde. Vor mehreren Jahren bemerkte Patient eine Abnahme der Sehschärfe des rechten Auges und in der letzten Zeit gesellte sich auch eine solche am linken Auge hinzu. Sie blieb jedoch nicht dauernd bestehen, sondern trat intermittierend in der Form von Anfällen von Nebligsehen und Regenbogenfarbensehen auf. Bei der Vorstellung wurde konstatiert, dass

die Tension beider Augen leicht erhöht und am rechten Auge die Sehschärfe auf Fingerzählen in 1 m Entfernung herabgesetzt ist. Die Hornhaut ist in ganz geringem Masse getrübt, das Gesichtsfeld erheblich, besonders nach unten und innen eingeengt und es ist ausser diesen Glaukomsymptomen eine schwere Veränderung der Maculargegend festzustellen, die hauptsächlich für die Herabsetzung des Sehvermögens verantwortlich gemacht werden muss.

Bei dem anderen Auge wird nach 2-maliger Eserin-Einträufelung eine Sehschärfe von $^5/_{10}$-$^5/_{11}$ mit + 7,0 D. festgestellt. Da in der nächsten Zeit der Beobachtung die Zahl der Anfälle sich häufte, wurde am 10. April 1908 eine Einschneidung des Kammerwinkels vorgenommen, und die Behandlung mit Eserin-Pilokarpin-Mischung fortgesetzt. Nichtsdestoweniger wurden die Anfälle häufiger und intensiver, sodass sich an der Hornhaut-Oberfläche kleine Bläschen bildeten, sodass die Vornahme einer nochmaligen Operation in Erwägung gezogen wurde. Bevor dies jedoch zur Ausführung gelangte, consultierte Patient auf beiderseitigen Wunsch, Herrn Geh. Rat. M. in B., welcher ebenfalls die eventuelle Notwendigkeit einer Iridectomie betonte, aber zuvor noch einmal die methodische Anwendung einer $^1/_2$ % Eserin-Lösung befürwortete. Unter dieser Medikation ist das Auge bis heute frei von Anfällen geblieben und die ursprüngliche Sehschärfe von $^5/_{10}$ besteht auch heute noch bei intaktem Gesichtsfeld.

An diesem Falle ist besonders interessant das Auftreten eines primären Glaukoms mehr als 60 Jahre nach der Staaroperation und weiter interessant dadurch, dass auch der ältere Bruder des Patienten von Herrn Prof. Peters wegen Glaukom und beginnender Katarakt behandelt wurde und es ist auch hervórzuheben, dass sich in diesem Falle die Anwendung des $^1/_2$ % Eserins der von Wicherkiewiecz angegebenen Eserin-Pilokarpin-

Cocain-Mischung weit überlegen gezeigt hat. Nach dem bisherigen Verlauf des Falles bleibt wohl zu hoffen, dass der wegen der Gefahr des Glaskörper-Vorfalles immerhin bedenkliche Eingriff einer Iridektomie dauernd umgangen werden kann.

IV.

Im folgenden möchte ich etwas näher auf einen Fall eingehen, der durch die Eigenartigkeit der Gesichtsfeldeinengung interessant war.

Herr M., 59 Jahre alt, merkte bei dem Aussuchen einer neuen Brille, dass sein Sehvermögen nicht so sei wie es sein sollte, ohne dass er eine direkte Abnahme der Sehschärfe bemerkt hatte, denn er konnte bei seinem Berufe als Forstmann nach wie vor sehr gut schiessen. Bei der Untersuchung durch einen Augenarzt stellte sich ein erheblicher Gesichtsfelddefekt auf beiden Seiten heraus, der dem Patienten nur gelegentlich zum Bewusstsein gekommen war, indem er nach der Seite hin heller zu sehen glaubte als in der Mitte. Auf Grund des Augenspiegelbefundes wurde von dem zuerst behandelnden Augenarzte eine beiderseitige Sehnervenatrophie angenommen und obwohl eine frühere luetische Infektion auf das allerbestimmteste in Abrede gestellt wurde, eine Kur mit Injektionen von Quecksilber begonnen. Bei der am 24. Juli 1905 zuerst vorgenommenen Untersuchung wurde in der hiesigen Augenklinik folgendes festgestellt: Es lässt sich weder anamnestisch noch auch objektiv irgend ein Anhaltspunkt für Lues gewinnen. Beide Augen sind vollkommen reizlos. Die Sehschärfe, die um ein geringes herabgesetzt ist, wird beiderseits mit + 1,0 D. auf 5/5 gebracht. Die ophthalmoskopische Untersuchung ergab atrophische Verfärbung des grössten Teiles beider Papillen und

Name M

Vol. No

Datum

Krankheit

Vis. c. o. d.

V. c. o. s.

Gesichtsfeldschema

nach Dr. Hirschberg

Grenze für Weiss
" " Blau
" " Roth
" " Grün

Prüfung mit Quadrat-Papier. stücken von 10 M/m Seite auf 12" Abstand.

COS

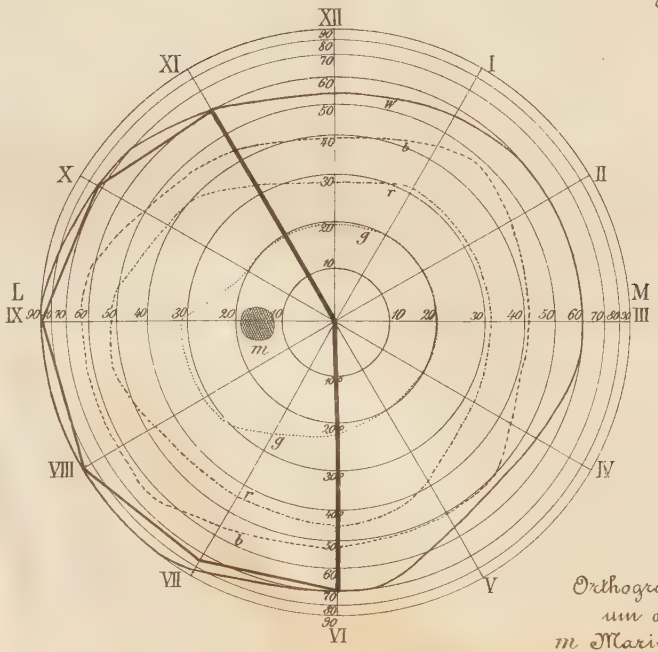

COD

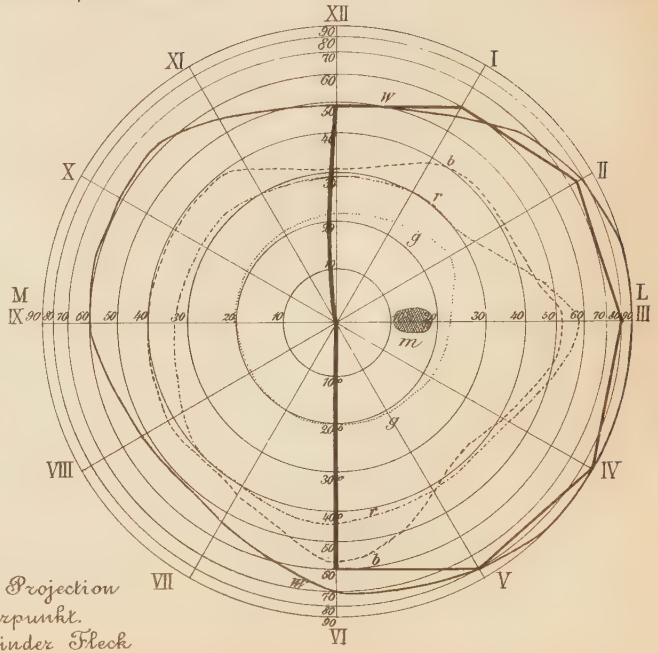

Orthographische Projection um den Fixirpunkt.

m Mariotte's blinder Fleck

COD Campus oculi dextri, COS Camp. oc. sinistri

L laterale, M mediale Seite.

eine deutliche Excavation, welche randständig war und in der Tiefe einen Gefässtrichter erkennen liess. Das Gesichtsfeld ist beiderseits in der Weise eingeengt, dass eine binasale Hemian opsie zu bestehen scheint. Dabei ist auch auf dem linken Auge der obere Teil des erhalten gebliebenen Gesichtsfeldes defekt, beiderseits gehen die Gesichtsfeldgrenzen scharf an den Fixierpunkt vorbei. Da bei der ersten Untersuchung nur ein unmerklicher Unterschied in der Spannung beider Augen bestand und eine Tensionssteigerung nicht mit Sicherheit konstatiert werden konnte, wurde Patient in die Klinik aufgenommen und festgestellt, dass die Tension in den Nachtstunden deutlich erhöht war und in den nächsten Tagen konnte auch während des Tages auf dem einen Auge eine leichte Spannungszunahme konstatiert werden. Auf dem rechten Auge wurden ausser den Papillarveränderungen zwei kleine runde graurote Herde aussen unten dicht an der Papille und ein kleiner rundlicher schwarzer Herd in der Maculargegend gefunden. Seit dieser Zeit steht Patient unter Eserinwirkung und bei den wiederholt vorgenommenen Prüfungen wurde festgestellt, dass weder der objektive Befund, noch auch Sehschärfe und Gesichtsfeld irgend eine Aenderung erfahren hatte.

Nachdem seit der ersten Beobachtung $4^1/_4$ Jahre verflossen sind, ist die Diagnose einer von dem erstbehandelnden Arzt angenommenen mit Lues in Verbindung stehenden tabischen Sehnervenatrophie wohl vollkommen ausgeschlossen und es bliebe nur die Möglichkeit übrig, dass hier ein luetischer Prozess in der Chiasmagegend oder eine das Chiasma seitlich komprimierende Tumor- oder Exsudatmasse das eigenartige Krankheitsbild erzeugt habe. Dagegen spricht aber vor allen Dingen das gänzliche Fehlen jeglicher anderweitiger Gehirnerscheinungen, wie auch eine Beteiligung der Nebenhöhlen der Nase auszuschliessen ist. Die deutliche Excavation, die

intermittierende, wenn auch nicht sehr ausgesprochene Drucksteigerung lassen vielmehr die Annahme eines Glaukoma simplex als sicher erscheinen und unter dieser Annahme stehen wir vor einem durchaus ungewöhnlichen Fall. Zwar ist das Auftreten nasal gelegener Gesichtsfelddefekte beim Glaukoma simplex wohl die Regel aber in der Mehrzahl der Fälle ist mit der Gesichtsfeldeinengung eine Herabsetzung der Sehschärfe verbunden. Hier aber besteht nach $4^1/_2$ Jahren unverändert volle Sehschärfe auf beiden Augen fort, obwohl der Fixierpunkt hart an der Grenze des erhalten gebliebenen Gesichtsfeldes liegt. Selbst wenn im weiteren Verlaufe der Fixierpunkt in den Defekt mit einbezogen werden sollte, so ist dennoch das lange unveränderte Bestehen eines guten Sehvermögens bei solch ausgeprägten Gesichtsfelddefekten etwas durchaus Ungewöhnliches.

V.

Der folgende Fall betrifft einen Glaukom-Patienten, bei welchem Glaukomanfälle durch Nahearbeit, speziell durch Lesen seit einer langen Reihe von Jahren koupiert wurden.

Herr R., 46 Jahre alt, erinnert sich im Alter von 5 Jahren eine beiderseitige Augenentzündung durchgemacht zu haben, welche das Sehvermögen zeitweise stark herabgesetzt hatte. Schon Ende der siebenziger Jahre bemerkte Patient öfter einen Schleier vorwiegend vor dem rechten Auge. Je nach den Beleuchtungsverhältnissen trat dabei deutlich Regenbogenfarbensehen auf, namentlich bei schlechtem Licht. Seit dem 10. Lebensjahre trug Patient eine die mit Astigmatismus verbundene Hypermetropie korrigierende Brille. In den ersten Jahren gingen die Anfälle von Nebelsehen immer wieder spontan zurück. Im Jahre 1894 wurde Patient zuerst von Professor Berlin untersucht und eine Zeit lang Eserin angewendet, nachdem Patient schon längst die Beobachtung gemacht hatte, dass er den Anfall von Nebelsehen abkürze oder zum Verschwinden bringen könne, wenn er Nahearbeit leistete und dass der Schleier niemals bei der Nahearbeit auftrat und stets durch den Schlaf ebenfalls zum Verschwinden gebracht werden konnte. Nach einer weiteren im Jahre 1898 vorgenommenen Untersuchung trat nach Atropinanwendung ein heftiger Glaukomanfall auf, der die Aufnahme in die Klinik notwendig machte. Seit dieser Zeit behandelt sich Patient selbst mit Eserin, wenn er aus später zu erörternden

Gründen zu diesem Mittel greifen musste. Bei der von Herrn Professor Peters 1901 zuerst vorgenommenen Untersuchung ergab sich abgesehen von Sehschärfe und Gesichtsfeld genau der gleiche Befund wie heute. Beide Augen sind reizlos und erscheinen in ihren Grössenverhältnissen, wenn auch nicht direkt mikrophthalmisch so doch von Dimensionen, welche etwas gegen die Regel kontrastieren. Das rechte Auge zeigt eine flache vordere Kammer, die Hornhaut ist in den zentralen Partien diffus getrübt aber nur im Bereich der hinteren Schichten. Auf der Hinterfläche ist im Bereiche der Trübungen an einzelnen Stellen eine gelbliche Pigmentierung sichtbar, besonders ausgesprochen im unteren inneren Teil, dem Pupillarrand entsprechend. Auf der vorderen Linsenkapsel liegen graue punktförmige Trübungen, zwei davon springen zapfenförmig vor. Die eine sitzt am nasalen Pupillarrande und entspricht der Hornhautpigmentierung, während die andere genau im vorderen Linsenpol sitzt. Besonders im oberen Abschnitt ist ein ausgeprägtes Embryotoxon vorhanden. Die Tension des Auges ist leicht gesteigert. Glaukomatöse Trübungen der Hornhaut bestehen jedoch nicht, so dass der Augenhintergrund deutlich zu erkennen ist und man sieht eine atrophische Papille mit randständiger tiefer Excavation.

An dem linken Auge ist das Embryotoxon weit weniger entwickelt. Einzelne Bindehautvenen sind erweitert und geschlängelt. Auch hier besteht eine Trübung der tieferen Hornhautschichten im Zentrum aber es fehlt die Pigmentierung. Die Iriszeichnung ist etwas verwaschen und an der vorderen Linsenkapsel bestehen nur ganz geringe Auflagerungen.

Im Jahre 1901 war das Gesichtsfeld beider Augen von normaler Ausdehnung. Rechts war allerdings die temporale Grenze oft schwer festzustellen weil unmittelbar an der Grenze eine Verschleierung des Objektes angegeben wurde, die augen-

scheinlich auf die Lage der Hornhautflecke zurückzuführen war. Die Sehschärfe des rechten Auges betrug damals 5/18 mit Korrektion, während links 5/24 erzielt wurde, dabei wurde Nieden No. 3 beiderseits glatt gelesen.

Es musste damals natürlich die Frage erwogen werden, ob mit Rücksicht auf das Bestehen einer Excavation und auf die als Glaukomanfälle zu deutenden Beschwerden eine Iridectomie zu versuchen wäre. Hätte man es lediglich mit den Folgen einer gelegentlich zu Glaukom führenden Keratitis parenchymatosa zu tun gehabt, denn darauf deutet die Trübung der hinteren Hornhautschichten und die abgelaufene Iritis hin, so wäre gegen die Iridectomie wohl kaum Bedenken zu erheben gewesen, um so weniger, als man die klareren peripheren Hornhautpartien hätte nutzbar machen können. Der Umstand jedoch, dass die Augen deutlich den Habitus eines Mikrophthalmus darbieten, der bekanntlich öfters mit glaukomatösen Zuständen einhergeht, das gleichzeitige Vorhandensein eines ebenfalls als Missbildung bekannten Embryotoxon legt den Gedanken nahe, dass hier vielleicht angeborene Veränderungen im Kammerwinkel vorliegen, etwa abnorme Persistenz des Ligamentum pectinatum, welche den Abfluss des Kammerwassers erschweren. Eine Unterstützung würde diese Ansicht auch dadurch erhalten, wenn wir uns die Pigmentierung der Hornhauthinterfläche und die z. T. zapfenförmigen Auflagerungen auf die vordere Linsenkapsel dadurch erklären wollten, dass es sich um eine angeborene Defektbildung der Descemetschen Membran handelte, bei welcher Peters[10]) in zwei Fällen eine defekte Anlage der Abflusswege im Kammerwinkel feststellen konnte. Lag diese Möglichkeit vor und sie lässt sich nicht leugnen, so musste eine Iridectomie erfolglos bleiben, ganz abgesehen davon, dass die Iridectomie sogar bei dem chronischem Charakter des Glaukoms direkten Schaden stiften konnte.

Da Patient durch seinen Beruf genötigt war, täglich viele Stunden hindurch Aktenarbeit zu verrichten und ev. auch ausserdem schriftstellerisch tätig ist, so hat er jahrelang seinen sogenannten „Schleier“ in der Weise bekämpft, dass er sich energisch in die Arbeit stürzte. Nichtsdestoweniger war er oft genötigt bei länger dauernden Gerichtssitzungen oder auch sonst, wenn der Schleier sich unangenehm bemerkbar machte, Eserineinträufelungen zu Hülfe zu nehmen. Auf der anderen Seite verdient jedoch hervorgehoben zu werden, dass längere Seereisen oder Reisen im Gebirge und vor allem angestrengtes Radfahren niemals einen Anfall von Neblig- oder Regenbogenfarbensehen aufkommen liessen. Es liess sich im Laufe der jahrelangen Beobachtung feststellen, dass, wenn auch die Hornhauttrübungen unter gewissen Bedingungen an dem Auftreten des Schleiers beteiligt waren, vor allen Dingen die herabgesetzte Beleuchtung gefürchtet wurde, augenscheinlich deshalb, weil dadurch eine Pupillarerweiterung zustande kam, wie auch Gemütsbewegungen in dieser Hinsicht gefürchtet wurden. Wiederholt konnte aber, wenn der Patient angab in den letzten Tagen besonders rechts von seinem Schleier gequält worden zu sein, festgestellt werden, dass in der Tat die Spannung des Auges vermehrt und die Hornhaut leicht hauchig getrübt war.

Unter diesem Regime blieb das rechte Auge erhalten, bis vor etwa $1^1/_2$ Jahren eine rapide Verschlechterung eintrat, so dass nunmehr nur excentrisch Handbewegungen wahrgenommen werden.

Der Umstand, dass auf dem linken Auge ebenfalls ein Schleier empfunden und durch Lesen jederzeit koupiert wird, lässt die Annahme zu, dass hierbei die Hornhauttrübungen beteiligt sind, indem sie bei enger Pupille weniger lästig werden. Andererseits darf, wenn auch eine Excavation und Tensionssteigerung fehlen, nicht vergessen werden, dass die erwirkten

Conjunctivalvenen und der Habitus des Auges zu leichten Glaukomanfällen disponieren können. Es ist kein Zweifel daran, dass es sich bei dem durch Lesen unterdrückten Schleier des rechten Auges der Hauptsache nach um Glaukomanfälle gehandelt hat, und so bildet dieser Fall eine Illustration zu der bereits von Lange [11]) hervorgehobenen Tatsache, dass gelegentlich Glaukomanfälle durch Lesen koupiert werden können.

Literatur.

[1]) Abadie, Les indications de l'ablation du ganglion cervical superieur dans le glaukome. Ann. d' Ocul. CXXV. p. 194.

[2]) Jonnesco, Behandlung des Glaukoms mit Resection des Halssympathicus. Klin. Monatsbl. f. Augenheilk. XXXVIII. S. 602.

[3]) Medow, Sympathicus-Resection bei Glaukom. Inaug.-Diss. Freiburg 1905.

[4]) Ziehe und Axenfeld, Sympathicus-Resection bei Glaukom. Sammlung zwangloser Abhandlungen aus dem Gebiete der Augenheilk. 1901. Bd. IV. Heft 1 u. 2.

[5]) Schmidt-Rimpler, Glaukom und Ophthalmomalacie. Graefe Saemisch: Handbuch der Augenheilk. 1908. Bd. VI. S. 219—221.

[6]) Topolanski, Die Operation des Glaukoma absolutum nebst Bemerkungen über Glaukomlinsen 1906. Arch. f. Augenheilk. L IV. 4. S. 420.

[7]) Meller, J., Ueber spontane Berstung der Linsenkapsel und Selbstentbindung des Linsenkernes aus dem Auge. Beiträge zur Augenheilk. 1902. Bd. V. S. 811.

[8]) Hess, Pathologie und Therapie des Linsensystems 1905. Graefe Saemisch Bd. VI. S. 277.

[9]) Oehlrich, Ueber Epithelauskleidung der vorderen Kammer. Inaug.-Dissertation. Rostock 1909.

[10]) Peters, Rostock. Die angeborene Defektbildung der Descemetschen Membran Klin. Monatsblätter für Augenheilk. 1906 und 1909.

[11]) Lange, O., Zur Beeinflussung des prodromalen Glaukoms durch Akkomodation. Opth. Klinik. Bd. III. No. 1.

Es ist mir eine angenehme Pflicht und ein Bedürfnis, meinem hochverehrten Lehrer, Herrn Prof. Dr. Peters, für die freundliche Anleitung und gütige Unterstützung bei der Anfertigung der vorliegenden Arbeit meinen aufrichtigen Dank auszusprechen.

Lebenslauf.

Ich wurde am 31. Oktober 1877 als Sohn des Gutsbesitzers Korth auf Stadthof b. Tempelburg i. Pom. geboren. Ich besuchte das Gymnasium zu Dramburg, bestand Michaelis 1899 das Abiturientenexamen und studierte bis Michaelis 1904 Rechtswissenschaft auf den Universitäten Berlin, Freiburg, Greifswald. Darauf widmete ich mich dem Studium der Medizin in Berlin und in Rostock, wo ich im W.-S. 1909/10 das medizinische Staatsexamen bestand.